

GUÍA BÁSICA PARA EL SEGUIMIENTO NO INVASIVO DE LA CIRUGÍA ARTERIAL

Documento de Consenso del
Capítulo de Diagnóstico Vascular No Invasivo
de la Sociedad Española de Angiología y
Cirugía Vascular

E. Aracil Sanús
Hospital Ramón y Cajal. Madrid

R. Vila Coll
C.S.U. de Bellvitge (Barcelona)

L. de Benito
Hospital Universitario de Getafe

M. Miralles Hernandez
Hospital del Mar. Barcelona

SEGUIMIENTO NO INVASIVO DE LA CIRUGIA CAROTIDEA

El objetivo de la endarterectomía carotídea es prevenir la aparición de episodios isquémicos cerebrales. En este sentido los diversos estudios multicéntricos^{1,2} han demostrado la durabilidad de la endarterectomía carotídea y si bien la reincidencia de sintomatología neurológica ipsilateral es baja, la endarterectomía carotídea se asocia a un riesgo bajo pero real de reestenosis aún excluyendo las debidas a errores técnicos.

La disponibilidad y exactitud del Eco-Doppler teóricamente permite su empleo tanto en el seguimiento de la endarterectomía carotídea como en el seguimiento de la enfermedad contralateral con el objeto de descubrir la aparición de lesiones hemodinámicamente significativas antes de que progrese a la oclusión completa. La enfermedad carotídea bilateral no es infrecuente, y la posibilidad de progresión de la misma justifica el seguimiento no invasivo de la misma en particular cuando es mayor del 50%.^{3-6,12}

Por contra la utilidad del seguimiento no invasivo de la endarterectomía carotídea y su frecuencia no goza de consenso. Esta falta de consenso se basa en una serie de hechos:

1. La reestenosis tras endarterectomía carotídea tiene una baja incidencia estimada entre un 6 y 18%^{4,6,7,8,9}, variación que depende del método de seguimiento (eco-doppler/angiografía) y de si se realiza seguimiento sistemático o parcial de los pacientes.
2. La existencia de reestenosis hemodinámicamente significativas en estudios eco-doppler precoces que desaparecen en estudios posteriores en casi la mitad de los casos¹¹.
3. La frecuencia de reestenosis sintomáticas es mucho menos frecuente que las asintomáticas lo que hace pensar que la mayoría de las reestenosis tendrían un comportamiento más benigno que las estenosis^{7,9,10,13,14}.
4. La baja frecuencia de episodios neurológicos ipsilaterales necesitaría un estudio sobre una población amplísima para estimar el riesgo relativo de episodios neurológicos en pacientes con reestenosis carotídea.⁹
5. La reintervención comporta una morbimortalidad mayor que la intervención de novo en particular en referencia a morbilidad neurológica periférica¹⁵.

No existe consenso en la utilidad del seguimiento con eco-doppler de la endarterectomía carotídea ni en su frecuencia.

Esta falta de consenso lleva a tres actitudes:

1. Basado en la inocuidad y accesibilidad del eco-doppler, seguir a todos los paciente. La reestenosis aparece en un porcentaje no despreciable de pacientes intervenidos y esta puede aumentar el riesgo de sintomatología neurológica ipsilateral.
2. Basado en la aparente benignidad de las reestenosis, el seguimiento eco-doppler de las endarterectomías carotídeas no sería coste/efectivo¹⁰.
3. Intentar identificar a los pacientes en riesgo de reestenosis y seguir a esta población.

Existe unanimidad desde su descripción en 1976 por Stoney y String¹⁶ en reconocer dos tipos de lesiones en la reestenosis carotídea^{17,18}:

- Reestenosis precoz: aparece antes de los dos años de la intervención. Patológicamente se identifica con hiperplasia intimal. Ecográficamente corresponde a lesiones homogéneas escasamente ecogénicas.
- Reestenosis tardía o recidiva arteriosclerosa: aparece tras dos años de la intervención. Patológicamente corresponde a una recurrencia de la enfermedad arteriosclerosa y ecográficamente sigue los mismos patrones morfológicos que esta.

El comportamiento clínico de estos dos tipos de lesiones no parecen iguales. Según diversos estudios los pacientes con reestenosis precoces permanecieron en su gran mayoría asintomáticas y estables; por el contrario las lesiones de aparición tardía en un porcentaje elevado (20 -27%) fueron sintomáticas o evolucionaron a la oclusión del vaso^{13,14,19}. Por tanto, si bien la benignidad de las reestenosis precoces sí parece demostrada no ocurre lo mismo con las reestenosis tardías. El riesgo estimado de reestenosis (> 50%) según el estudio metaanálisis de Freriks⁹ es de un 10% el primer año, 3% al segundo año, 2% al tercer año y un 1% cada año. Aunque con cautela, estima el riesgo relativo de episodio neurológico ipsilateral en el paciente con reestenosis mayor del 50% en un 2.0 aunque no diferencia entre reestenosis precoces y tardías.

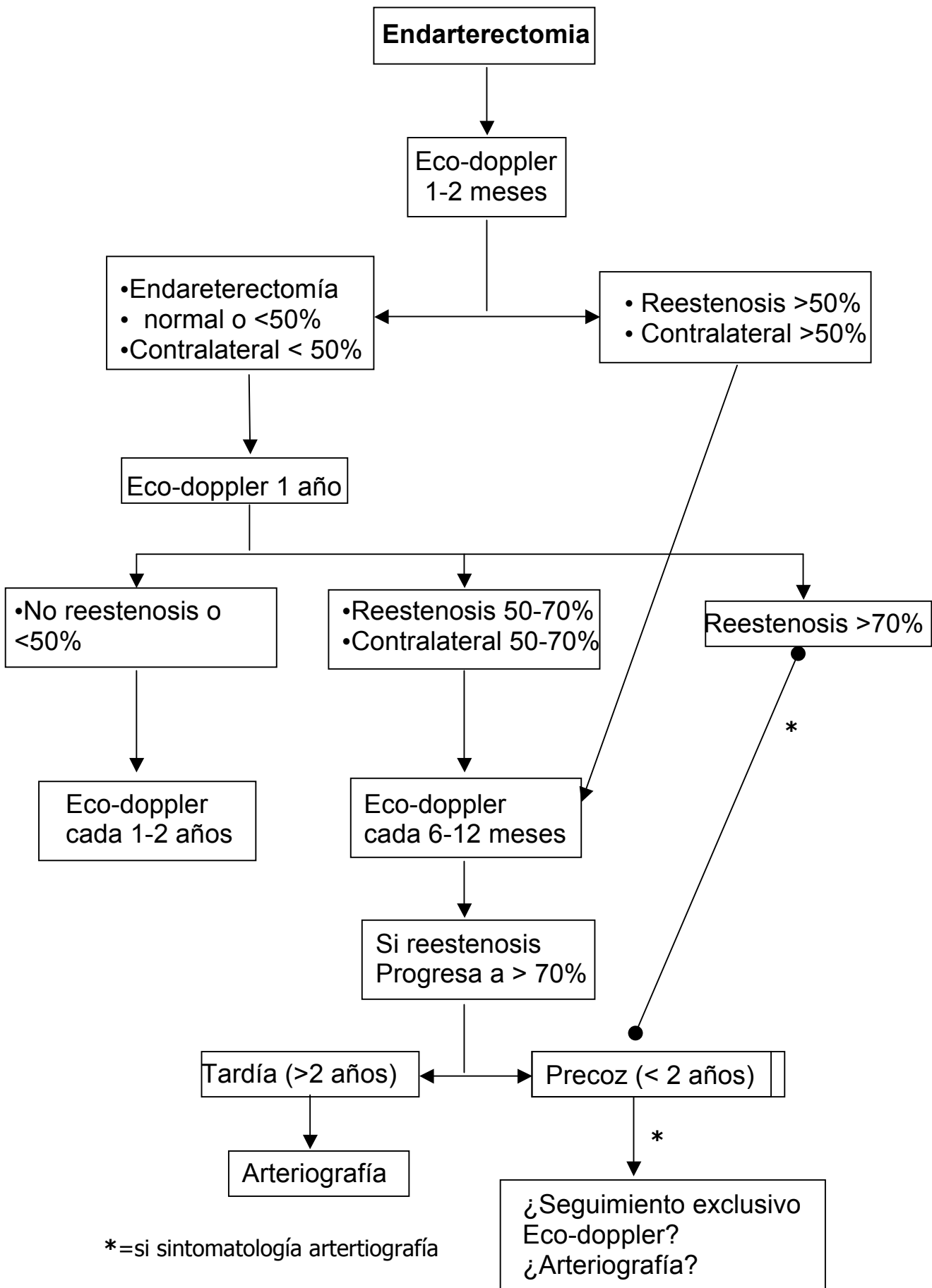
La reestenosis precoz se identifica con hiperplasia intimal, correspondiendo ecográficamente a lesiones homogéneas escasamente ecogénicas. La reestenosis tardía corresponde a una recurrencia de la enfermedad arteriosclerosa con los mismos patrones ecográficos que esta.

Se han identificado ciertos factores en relación con la reestenosis carotídea básicamente relacionados con la existencia de una estenosis residual o de defectos técnicos en la endarterectomía³, y el pequeño calibre de la a. carótida interna distal. De forma más irregular son señalados por algunos autores factores como el tabaquismo, HTA y progresión en la enfermedad contralateral¹³.

La identificación de los factores de riesgo para la recidiva de la arteriosclerosis tras la endarterectomía carotídea permitiría centrar el seguimiento en ese grupo de pacientes y reducir los pacientes seguidos.^{3,9,10,19}

La secuencia de la exploración carotídea tras la endarterectomía carotídea, la valoración de la calidad de la exploración, la valoración hemodinámica y morfológica debe seguir la misma metódica de exploración y criterios que los citados en la "Guía para el estudio no invasivo de los troncos supraaórticos" del CDVNI

Algoritmo seguimiento no invasivo endarterectomía carotídea^{3,19}



INTRODUCCION

El sector aorto - iliaco, a pesar de ocupar una parte importante de los procedimientos de cirugía abierta y endovascular que se realizan, no ha sido objeto de programas de seguimiento no invasivo, a no ser en el contexto de estudios concretos sobre la durabilidad de una determinada técnica.

Ello es debido, de un lado a la relativamente baja tasa de oclusiones/estenosis de la cirugía de este sector, si la comparamos con el femoro-popliteo y del otro a que no se ha demostrado que la reparación de las lesiones detectadas, sobretodo si son asintomáticas, mejore la permeabilidad a largo plazo.

Recomendación:

No existen estudios amplios que avalen la necesidad de seguimiento no invasivo de la cirugía aorto-iliaca

Dividiremos este capítulo según la técnica que sea motivo de seguimiento.

SEGUIMIENTO DE BYPASS BIFURCADO AORTO-BIFEMORAL

El seguimiento no invasivo de un injerto bifurcado aorto-bifemoral debe dirigirse a detectar los problemas más frecuentes en este tipo de prótesis, es decir:

- Dilatación o ectasia en aorta proximal y a nivel de las anastomosis.
- Estenosis a nivel de la anastomosis femoral.

La incidencia de complicaciones es relativamente baja y varia significativamente según la indicación por la que se colocó el injerto.

En el seguimiento de los pacientes intervenidos por aneurisma la complicación más frecuente es la formación de pseudoaneurismas anastomóticos con una incidencia de un 3%²¹ y un tiempo medio de aparición de 6 años²², seguida por la trombosis del injerto (2%), erosión/fístula aorto-enterica (1.6%) e infección del injerto (1.2%). Sin embargo, un seguimiento indiscriminado con TAC de los injertos rectos^{23,24} descubrió la existencia de aneurismas iliacos potencialmente quirúrgicos en un 15% de los pacientes que seguían vivos al cabo de 8 años de la intervención y un aumento medio del diámetro del injerto del 20%.

Los injertos colocados por enfermedad oclusiva presentan una mayor incidencia de estenosis a nivel de la anastomosis femoral y trombosis de la rama que

puede llegar afectar hasta un 20 % de los pacientes en los primeros 5 años de seguimiento ²⁵, situándose la permeabilidad acumulativa primaria a los cinco años entre el 87 y el 90% y la secundaria al 95% ^{26,27}.

MÉTODO

La detección de dilataciones a nivel aorta y de anastomosis se ha realizado en la mayoría de estudios mediante TAC con y sin contraste²¹⁻²⁴, mas recientemente el ecodoppler de alta resolución va reemplazando la TAC y es a nuestro parecer la técnica de elección²⁸, dejando la TAC para casos con mala visualización en la ecografía o para aquellos en que se planee una corrección quirúrgica, ya que con ella se consigue una mejor identificación de las estructuras vecinas

La técnica de ecodoppler consistirá en la realización de una ecografía transabdominal, utilizando una sonda de 2.3 a 3 MHz y obteniendo una imagen de sección transversa de la aorta infrarenal, de la anastomosis del injerto, del propio injerto y de las anastomosis distales. La posibilidad de desarrollar aneurismas supranastomóticos a nivel aórtico se ha cifrado en alrededor de un 10%, siendo más probable en aquellos pacientes que presentan un cuello proximal de gran diámetro²⁹. En términos de coste-eficacia el programa de seguimiento solamente podría estar justificado en estos casos.

No existe consenso sobre la frecuencia con la que realizar el seguimiento, pero dada la baja incidencia de complicaciones y lo tardío de su aparición creemos suficiente la realización de un control ecográfico al año de la intervención, seguido de un examen cada 2 años.

La detección de dilataciones a nivel de la anastomosis femoral suele ser posible mediante el simple examen físico, en estos casos la ecografía en modo B irá dirigida a realizar una medición del diámetro y a comprobar si se trata de una dilatación de la pared arterial (aneurisma anastomótico) o de un fallo de la sutura con formación de una cavidad con flujo pulsátil (pseudoaneurisma). El programa de seguimiento se aplicará solamente en los casos en que clínicamente se detecte dilatación y no se considere indicado repararla.

Recomendación:

La ecografía en modo B permite detectar la aparición de aneurismas anastomóticos a nivel aórtico y femoral

La aparición de estenosis en la anastomosis del injerto se produce casi exclusivamente en los pacientes intervenidos por enfermedad oclusiva y puede afectar hasta un 20% de los injertos. La mayoría de complicaciones se producen

durante los primeros 5 años después de la intervención y se localizan en la propia anastomosis³⁰.

La detección de estenosis anastomótica se realiza aplicando un método similar al de los bypass femoro-popliteos, es decir, realizando un cociente entre la velocidad en el punto de estenosis y la rama del injerto. En un estudio comparativo con angiografía de 50 pacientes consecutivos (100 anastomosis) obtuvimos los siguientes criterios diagnósticos para una estenosis superior al 70%:

	Sens.	Esp.	VPP	VPN
VSM estenosis/rama >2.8	100%	91%	64%	100%
VSM > 140 cm/s	93%	81%	43%	99%

Es de destacar que en esta exploración es de suma importancia realizar una precisa corrección del ángulo doppler ya que, por la disposición de las estructuras, es fácil que se produzcan errores de medida. Como en cualquier exploración no invasiva, cada laboratorio debe desarrollar sus propios criterios diagnósticos mediante los pertinentes estudios comparativos.

El análisis de los parámetros de validez interna permite afirmar que el ecodoppler es una prueba útil para el screening de los pacientes (elevado VPN) pero que debe confirmarse con algún otro método diagnóstico en el momento de planear una reparación quirúrgica (VPP relativamente bajo).

La exploración se realiza con una sonda de 5 a 10 MHz y las mediciones de velocidad se practican posicionando el cursor en una imagen longitudinal del vaso.

Si bien esta demostrada la capacidad diagnóstica del ecodoppler en este campo, la baja incidencia de lesiones (< 14 %) y su escasa repercusión clínica dada la existencia en muchos casos de una vía "alternativa" de salida a través de la femoral profunda²⁷, hacen que en términos de coste - efectividad no sea rentable aplicar un programa de seguimiento generalizado de estos bypass.

Recomendación:

No es rentable un programa de seguimiento generalizado de los bypass aorto-bifemorales con ecodoppler, dada la baja incidencia de estenosis y su escasa repercusión clínica.

SEGUIMIENTO DE LA ANGIOPLASTIA Y STENT ILIOFEMORAL

El programa de seguimiento de los procedimientos endoluminales iliacos va dirigido a la detección de estenosis residuales o reestenosis del sector dilatado.

El examen ecodoppler se realiza con una sonda de 2.3-3 MHz siguiendo todo el eje iliaco, localizando la zona dilatada o puntos de aceleración del flujo. Dependiendo de la intensidad de su tramado, el stent será fácilmente identificable y será posible explorar la arteria proximal y distal así como la existencia de aceleración en su interior.

El criterio diagnóstico más útil es también el cociente de velocidad entre el punto de estenosis y la arteria proximal, considerando que un cociente superior a 2 es indicativo de estenosis superior al 50% y que un cociente de más de 2.5-3 es sugestivo de estenosis superior al 70%. Algunos autores han utilizado además la valoración de la morfología de la placa concluyendo que las placas hipocogénicas son más dilatables y presentan menor índice de reestenosis ³¹.

La periodicidad del seguimiento vendría condicionada por la clínica, siendo de sumo interés el examen al día siguiente del procedimiento, ya que nos sirve para conocer el punto de partida y diferenciar la estenosis residual de la reestenosis, lo cual tiene gran interés pronóstico y terapéutico ya que en algunos casos la estenosis residual puede mejorar en el seguimiento ³².

Por otra parte, se ha demostrado que una correcta evaluación clínica asociada a la determinación de índices tobillo/brazo (ITB) y prueba de esfuerzo pueden ser mejores predictores de un fracaso clínico que el ecodoppler ^{33,34}, aunque la existencia o aparición de lesiones en otros segmentos arteriales de la misma extremidad pueden interferir en los resultados ³⁵.

Recomendación:

La evaluación clínica asociada a ITB + prueba de esfuerzo es suficiente para predecir el fracaso de un procedimiento endoluminal.

SEGUIMIENTO NO INVASIVO DE LAS ENDOPRÓTESIS AORTICAS

El tratamiento endoluminal de los aneurismas de aorta es un campo en desarrollo, la mayoría de prótesis están en continuo desarrollo y es imprescindible un estricto seguimiento de los pacientes para evaluar los resultados y detectar la aparición de complicaciones.

El seguimiento ira encaminado esencialmente a:

- Determinar el crecimiento o reducción del tamaño del aneurisma
- Comprobar la correcta permeabilidad, deformación o migración del injerto
- Detectar la existencia de fugas o "endoleaks"

La capacidad de la ecografía para la medición del diámetro aórtico ha sido ya comentada al principio de este capítulo y es igualmente aplicable al seguimiento del aneurisma tras la exclusión endoluminal³⁶. Sus limitaciones son una variabilidad en la medición que oscila entre 0.1 y 0.2 cm y la dificultad para determinar con precisión el punto de medida.

La permeabilidad del injerto y la existencia de acodamientos u estenosis es también detectable con ecodoppler, aplicando los criterios descritos para el seguimiento del sector iliaco. Ello asociado a una simple radiografía de abdomen nos ofrece casi toda la información necesaria.

Un aspecto poco desarrollado es la capacidad del ecodoppler para detectar la existencia de fugas o endoleaks. Estudios realizados recientemente ^{37,38} demuestran que el ecodoppler realizado por un explorador experimentado ofrece una elevada capacidad de detectar fugas con un bajo indice de falsos negativos (sensiibilidad 91.7% y VPN 99.4%) aunque puede sobreestimar su presencia (especificidad 98.9, VPP 78.6 %). Asimismo en algunos casos es posible determinar el origen de la fuga, ya sea un relleno del saco aneurismatico a partir de ramas lumbares o mesenterica inferior (tipo II) o a partir del injerto, anclaje proximal, distal o de segmentos intermedios (tipo I). Analizado globalmente, el ecodoppler color simple no fue capaz de determinar con fiabilidad el tipo de fuga.

En este campo, la utilización de ecopotenciador puede mejorar la fiabilidad de la técnica permitiendo detectar pequeñas fugas, sobre todo las tipo II dificilmente detectables con examen simple ^{38,39}.

En el seguimiento de estas prótesis la utilización de ecodoppler no representa, como en otros sectores, un gasto añadido, sino que puede disminuir la frecuencia de exploraciones más caras, que comportan una elevada carga de radiación y contraste para el paciente.

El ecodoppler es útil en el seguimiento de endoprótesis aórticas

SEGUIMIENTO DE INJERTOS INFRAINGUINALES

INTRODUCCIÓN

La idea que justifica el seguimiento de los injertos infrainguinales es el convencimiento de que la oclusión de los mismos se debe a lesiones estenosantes progresivas localizadas en las arterias nativas o en el interior del propio injerto. Si fuésemos capaces de detectar y corregir estas lesiones antes de que se produjese la trombosis del injerto, podríamos aumentar la permeabilidad del mismo, y por tanto la salvación de extremidad.

Desde la segunda mitad de los años 60^{40,41}, existen publicaciones que demuestran que se pueden detectar y corregir estenosis intrínsecas en injertos venosos infrainguinales, pero fue en 1973 cuando Szylagyi et al.⁴² realizan su estudio arteriográfico en el que documentan este hecho en una serie extensa. En 1984, Veith et al.⁴³ proponen el término "failing graft" (previamente "impending graft failure") para denominar el fallo hemodinámico o "injerto en riesgo"⁴⁴ de trombosis. Con el desarrollo de métodos no invasivos de exploración vascular, en los años 90 se generaliza el seguimiento de los injertos venosos infrainguinales. La mayoría de los grupos no realiza seguimiento de los injertos infrainguinales protésicos, debido a que no ha conseguido mejorar los resultados por la alta frecuencia de trombosis sin lesión identificable o corregible^{45,46}, aunque algunos autores siguen haciéndolo⁴⁷ (ver más adelante).

En efecto, un elevado porcentaje de injertos fallan a lo largo de los años, la mayoría de ellos en el primer o segundo año de implantación⁴⁸⁻⁵³. En este periodo es en el que se producen las lesiones por hiperplasia intimal, frente a los que fallan precoz (error técnico o de selección) o tardíamente (progresión de la enfermedad arteriosclerótica). Por otro lado, sabemos que la repermeabilización de injertos venosos ocluidos mediante trombectomía o fibrinólisis, incluso cuando se identifica y corrige la lesión causante de la trombosis ofrece unos resultados decepcionantes a corto, medio y largo plazo⁵⁴⁻⁵⁷. En cambio, existen muchas series actuales que demuestran que con la corrección de las lesiones estenosantes mientras el injerto está todavía permeable se obtienen resultados muy superiores, superponibles a las de los injertos sin lesiones^{52,58-60}. Sin embargo, también está ampliamente documentada la existencia de un elevado porcentaje de lesiones que regresan espontáneamente o no progresan⁶¹, en las que no estaría, por tanto, indicada la intervención, por lo que tendríamos que ser capaces de seleccionar qué lesiones debemos corregir y cuales podemos seguir de forma más o menos confiada.

Recomendación: se debe realizar seguimiento de los injertos venosos infrainguinales, ya que esto nos puede ofrecer una mayor permeabilidad y salvación de extremidad.

MÉTODOS DE SEGUIMIENTO

De manera ideal, el método de seguimiento debería ser no invasivo, simple, reproducible, coste-efectivo y altamente sensible y específico, que nos permitiese hacer estudios seriados, para no solo detectar, sino también graduar y monitorizar las lesiones. Hoy por hoy, la prueba de referencia continua siendo la arteriografía, que, sin embargo, es invasiva, con potenciales complicaciones graves y muy cara. No estaría indicada para estudios seriados, aunque algunos autores han utilizado la arteriografía por substracción digital por vía intravenosa, menos invasiva, con fines científicos^{42,62} y habría que seleccionar los pacientes. Para realizar este filtrado, a lo largo de los años se han empleado diversas formas, que vamos a comentar.

a.- Clínico: claramente subjetivo, sólo sería útil en injertos cuyo trayecto es subcutáneo y en aquellos en los que se recupera pulso distal, y en estos casos, la pérdida del pulso sería diagnóstico de oclusión. Por otro lado, diversas series documentan que sólo el 30% de las estenosis significativas, producen clínica isquémica o disminución de los pulsos^{63,64}.

b.- Índice tobillo/brazo (ITB): teóricamente bueno, ya que para que una lesión sea hemodinámicamente significativa, o produzca un fallo hemodinámico del injerto, tiene que provocar un déficit en perfusión distal, lo cual se debe manifestar por una disminución de la presión de perfusión en tobillo. Esto requiere, sin embargo, que las arterias distales sean compresibles, y además, lesiones obstructivas en estos vasos tibiales afectarían al ITB, en presencia de un injerto normal. Se ha visto que caídas del ITB por encima de 0'2, que es el límite superior que se acepta como injerto en riesgo mediante ésta técnica, no se asocian que oclusión del mismo, necesariamente. Además, entre un 36% y un 80% de las lesiones estenosantes, incluso severas, no son detectadas con el ITB^{58,65-67}. Algunos autores han encontrado mejores resultados asociando un test de hiperemia reactiva. A pesar de estos datos contrarios, forma parte de la práctica totalidad de los protocolos de seguimiento, en asociación a otras pruebas.

c.- Eco-Doppler (Duplex): es el método de elección para el seguimiento de injertos venosos infrainguinales, sobre todo cuando su localización es subcutánea, de fácil acceso. Combina información anatómica y hemodinámica, y se ha mostrado superior a los demás métodos^{49,53,64,68,69}, incluso ocasionalmente superior a la arteriografía^{65,68,70-72}, aunque hay autores que no le han encontrado utilidad. Además de ser no invasivo, es relativamente barato y repetible, ideal para detectar y seguir estenosis leves o moderadas. Requiere cierto grado de experiencia por parte del explorador y el conocimiento de los detalles de la intervención, y en injertos colocados en planos profundos (en situación anatómica) o en paciente muy obesos, puede ser más difícil de interpretar. El color ha añadido facilidad y rapidez a la exploración; sin embargo, no está extendida la utilización de eco-contrastes o tecnología "power angio" en este territorio, probablemente porque la relativa sencillez de la

exploración estándar mediante eco-doppler color hace que sean innecesarios en la mayoría de los casos.

d.- Angiografía por resonancia magnética: es capaz de detallar con precisión el árbol vascular^{33,74}, sin embargo, su elevado coste hace que no sea apropiada como método para realizar estudios seriados. Si podría reemplazar a la arteriografía como prueba confirmatoria, en caso de ser necesaria⁵⁶.

Por tanto, la prueba de elección en el seguimiento de los injertos venosos infrainguinales es, en la actualidad, el eco-doppler color. Sin embargo, se debe asociar la valoración clínica del paciente, y, aunque algunos autores no le encuentran beneficio, la determinación del ITB, ya que pueden ayudar a valorar casos individuales y seleccionar a los pacientes para arteriografía y/o intervención (abierta o endoluminal).

Recomendación: el Eco-Doppler color constituye el mejor método de seguimiento instrumental de los injertos venosos infrainguinales y debe ser utilizado siempre que sea posible. Debe ser considerado el patrón oro en esta aplicación.

TECNICA DE EXPLORACIÓN MEDIANTE ECO-DOPPLER

Una exploración completa con duplex requiere el rastreo del injerto en toda su extensión, incluyendo las anastomosis proximal y distal y los centímetros adyacentes de arteria nativa donante y receptora.

El paciente debe colocarse en una posición cómoda, ya que la duración de la exploración es muy variable, dependiendo de la localización del injerto (subcutáneo o anatómico), su extensión (femoropoplíteo o distal), el hábito del paciente (delgado u obeso), la localización de las anastomosis (femoral común o profunda), existencia de múltiples cicatrices "hostiles" por reintervenciones previas, etc., pudiendo extenderse desde menos de diez minutos a más de media hora. En general, la mayoría de los injertos van a discurrir por la cara interna del muslo y la pierna, en localización anatómica o subcutánea, y con origen en arteria femoral común. En este caso, el paciente se debe colocar en decúbito supino, con ligera flexión y rotación externa de la extremidad. Esta posición nos permite explorar incluso el hueco poplíteo, aunque en ocasiones sea preciso girar al paciente a decúbito prono. La exploración del territorio de la arteria tibial anterior se puede llevar a cabo simplemente estirando la pierna y/o realizando una mínima rotación interna de la pierna.

Habitualmente, suele ser suficiente una sonda lineal de 7'5 MHz, que en general permite explorar incluso los últimos centímetros de la ilíaca externa, aunque en pacientes obesos o muy musculosos con injertos en situación anatómica puede ser necesario utilizar una de 5 MHz. Se debe visualizar en modo B toda la

reconstrucción, incluyendo las arterias adyacentes; en esta fase, la adición del color hace la exploración mucho más rápida, permitiéndonos detectar y localizar anomalías en el flujo sanguíneo e incluso medir ecográficamente el grado de estenosis. A continuación, o simultáneamente, se deben realizar mediciones de velocidad del flujo mediante velocimetría doppler, en la región central del vaso y utilizando un volumen de muestra inferior a 2 mm. En este momento es esencial resaltar que el ángulo de insonación con respecto al vaso explorado debe ser inferior a 60° para evitar importantes errores en los cálculos automáticos de la velocidad. El número y localización de las determinaciones, así como los parámetros a medir, varían según los autores.

Recomendación: se debe explorar toda la reconstrucción, incluyendo las arterias nativas, en modo B y realizar mediciones de la velocidad del flujo en localizaciones predeterminadas según el protocolo de cada Laboratorio. Se debe poner especial interés en mantener un ángulo de insonación inferior a 60°.

Lo primero que tenemos que observar es la morfología de la curva de velocimetría. Nada más colocar el injerto este va a tener una curva bifásica, con flujo diastólico, como corresponde a un territorio distal vasodilatado por la isquemia. A las pocas semanas de la implantación debe adquirir la típica morfología trifásica, así como una ligera disminución en la amplitud de la curva (inferior al 30%), por un proceso de "arterialización" de la vena³⁷. Las lesiones estenosantes a nivel de la reconstrucción va a producir las modificaciones morfológicas descritas por Bandyk⁶⁵. Estos cambios en la morfología de la curva deben hacernos sospechar la existencia de patología en el injerto e intentar detectarla.

CRITERIOS DIAGNÓSTICOS

Como hemos visto, el objetivo del seguimiento es la detección precoz de lesiones que amenazan la permeabilidad del injerto y su corrección antes de que se ocluya. Pero también es cierto que algunas lesiones no van a progresar hasta la trombosis, sino que van a permanecer estables o a regresar. Por otro lado, ¿qué grado de estenosis consideramos que aumenta el riesgo de trombosis y cual nos permite la observación segura?, ¿qué datos hemodinámicos nos pueden permitir detectar ese grado de estenosis?

Algunos autores han propuesto una estenosis arteriográfica del 50% como el nivel crítico a partir del cual intervenir^{53,76-79}, mientras que otros piensan que debe ser el 70%^{48,71,80-82}, y hay que resaltar que con ambos criterios se ha demostrado una mejoría en los resultados de permeabilidad. Sin embargo, algún trabajo documenta que las estenosis entre el 50% y el 70% se pueden mantener en observación⁶². Además, los criterios hemodinámicos que utilizan los diversos autores para seleccionar pacientes para arteriografía varían, aunque, en general, casi todos manejan y aceptan los mismos parámetros. Los más comúnmente determinados en la literatura incluyen la velocidad pico en el injerto (medida en uno o varios puntos fijos del mismo), el cociente o relación

de velocidad pico (velocidad pico en la estenosis / velocidad pico en los centímetros adyacentes de injerto normal) y velocidad diastólica final en el punto de máxima estenosis. Algunos autores añaden determinaciones durante un test de hiperemia reactiva o realizan medición del tiempo al pico en el punto de máxima estenosis, como datos añadidos. La mayoría incluye también la detección de bajos flujos (velocidad pico < 45 cm/sg) y el ITB. Sin embargo, existen pocos trabajos que validen prospectivamente unos valores determinados. Westerland et al.⁶¹, validan unos niveles de velocidad pico de 300 cm/sg y una relación de velocidad de 3'5 como aquellos que indican la necesidad de arteriografía; completan los criterios con la detección de bajo flujo y caída del ITB > 0'15. Con ellos que no tienen trombosis inesperadas. Idu et al.⁶², señalan una relación de velocidad de 3 como valor crítico para separar una estenosis arteriográfica del 70% que no mejora al añadir el ITB, y estudian otros muchos factores que, a pesar de ser significativos presentan amplio solapamiento para este grado de estenosis. Olojugba et al.⁸³, confirman que una relación de velocidad de < 3 en una estenosis se puede mantener en observación y corregirla sólo si progresa. Algunos trabajos demuestran la relación de una velocidad diastólica final > 20 cm/sg con una estenosis superior al 70% en la angiografía^{52,84}.

Dados estos resultados recomendamos adoptar una velocidad pico de 300 cm/sg y una relación de velocidad de 3 como criterios principales para realizar arteriografía, además de un bajo flujo en el injerto. Como criterio accesorio recomendamos utilizar una velocidad diastólica final elevada, y en ocasiones muy seleccionadas, hemos esperar hasta que el ITB sufra una caída > 0'2.

Recomendación: unas velocidades < 45 cm/sg o > 300 cm/sg, así como una relación de velocidad > 3, se relacionan con un injerto en riesgo y con estenosis de improbable regresión. Criterios adicionales pueden demostrar su utilidad en el futuro o ayudar a seleccionar a los pacientes con mayor precisión.

FRECUENCIA Y DURACIÓN DEL SEGUIMIENTO

El seguimiento y corrección de los injertos venosos infrainguinales supone, no solo una nueva e importante fuente de procedimientos quirúrgicos y endovasculares, sino también una sobrecarga considerable, y en aumento, para el Laboratorio Vascular⁹⁶. A pesar del relativo bajo precio de la exploración con Duplex, para conseguir una buena relación coste-beneficio necesitamos seleccionar adecuadamente la periodicidad y duración del seguimiento.

Cada vez está más extendida la práctica de realizar la primera exploración postoperatoria antes del alta hospitalaria, incluso como control intraoperatorio^{95,62,85-88}. A partir del alta, cada grupo sigue su propio protocolo, la mayoría de los cuales incluye empíricamente una periodicidad de 3 a 6 meses durante un tiempo indefinido^{54,57,65,88-91}, aunque existen trabajos que demuestran que el seguimiento se puede limitar al primer año^{49,91}. Hay

evidencia de que casi todas las lesiones que van a colocar a un injerto en riesgo de trombosis están presentes desde el momento de la implantación⁹², y es durante este primer año cuando se detectan la mayoría de las lesiones⁵¹⁻⁵³; sin embargo, hay una incidencia del 2% al 3% anual de lesiones de nueva aparición^{49,90,92}, lo que justifica para algunos la prolongación indefinida del seguimiento..

Basados en estos resultados, recomendamos la primera exploración con Duplex e ITB antes del alta, a los 3, 6, 12, 18 y 24 meses y, posteriormente, una vez al año, siempre que el estudio sea normal. En caso de detectar alguna lesión que no alcance el umbral de corrección, realizamos seguimiento cada 1-3 meses hasta comprobar si se estabiliza o progresa.

Recomendación: la primera exploración debe realizarse lo más precozmente posible, de forma ideal antes del alta o como control intraoperatorio. El seguimiento debe ser más intenso durante los dos primeros años, permaneciendo en controversia la duración del mismo.

INTERVENCIÓN SIN ARTERIOGRAFÍA

La arteriografía es considerada en la mayoría de los territorios como el patrón oro para el diagnóstico, y desde luego, para planificar la intervención, en cirugía vascular. Sin embargo, así como hace tiempo que diversos grupos operan la bifurcación carotídea sin arteriografía confirmatoria, algunos autores no la utilizan⁸⁸, o lo hacen sólo de forma selectiva^{62,93} para la corrección del injerto en riesgo. Otros, por el contrario, la realizan de forma rutinaria^{94,95}, aún reconociendo la existencia de arteriografías falsamente negativas^{62,66}.

A pesar de esto, hoy por hoy se debe recomendar la indicación de angiografía confirmatoria, pre o intraoperatoria, ya que el Duplex puede presentar fallos, fundamentalmente en cuanto al número y longitud de las estenosis.

Recomendación: por regla general, se deben confirmar los hallazgos no invasivos mediante arteriografía pre o intraoperatoria. Sin embargo, los progresos técnicos, o determinadas situaciones seleccionadas, pueden hacer variar esta recomendación.

SEGUIMIENTO DE INJERTOS PROTÉSICOS INFRAINGUINALES

Si para algunos autores el seguimiento de injertos venosos plantea dudas, lo contrario es válido para injertos protésicos: pocos lo realizan debido a la creencia generalizada de la inutilidad de esta actitud. Efectivamente, Lalak et al.⁴⁶ en 1994 y Dunlop et al.⁴⁵ en 1996 demuestran que el seguimiento mediante Duplex de estos injertos no aporta nada, ya que la mayoría de los que se ocluyen lo hacen sin cambios hemodinámicos previos que predigan el evento, y además, no aumenta la permeabilidad a largo plazo.

Sin embargo, no todos los autores piensan ni actúan igual. Sanchez et al⁴⁷ detectan gran cantidad de injertos protésicos infrainguinales en riesgo, no sólo con Duplex sino con otros métodos, incluyendo la exploración física, si bien es cierto que realizan seguimientos muy frecuentes, inasumibles, por diversos motivos. Calligaro et al.⁹⁷ refieren que utilizando el Duplex el seguimiento son capaces de obtener menos trombosis inesperadas que con otros métodos y, por tanto, se debe realizar periódicamente. Ninguno de estos autores presenta criterios claros que definan el injerto en riesgo.

Es difícil obtener conclusiones o recomendaciones de resultados tan contradictorios como estos, salvo reflejarlos, y aconsejar la procolización meticulosa del seguimiento de estos injertos para poder extraer conclusiones válidas. En este sentido, un estudio prospectivo y multicéntrico con criterios estrictos podría aclarar esta polémica.

CONCLUSIÓN

Podemos concluir que es mandatorio seguir los injertos venosos infrainguinales ya que esto puede permitirnos detectar complicaciones en los mismos, lo que nos posibilitaría salvarlo antes de la trombosis. Hoy por hoy, el método más adecuado, que además está al alcance de cada vez más cirujanos vasculares, es el eco-doppler color, ya que constituye una prueba altamente fiable, no invasiva y relativamente sencilla. Sin embargo, en situaciones en las que no se disponga de estos avances, el ITB y estudio de la morfología de la curva con doppler continuo puede constituir una alternativa válida.

Permanece muy controvertida la actitud respecto al seguimiento de injertos protésicos infrainguinales, debido a la insuficiente experiencia personal y a la escasez de estudios en la literatura mundial referentes a este punto.

SEGUIMIENTO DE LA REVASCULARIZACIÓN RENAL CON ECO-DOPPLER

Fundamentos

La cirugía de revascularización renal mediante by-pass aorto-renal o extra-anatómico proporciona una elevada tasa de permeabilidad tanto precoz como tardía. No obstante, el seguimiento clínico de este tipo de reconstrucciones se ve dificultado por la ausencia de sintomatología específica. La mayor parte de estos pacientes retornan al mismo régimen de medicación hipotensora a partir del primer año haciendo difícil la valoración de su eficacia o fracaso⁹⁸. Por otra parte, el deterioro de la función renal requiere el compromiso del parénquima contralateral a la revascularización para que se refleje en la elevación de los niveles creatinina plasmática.

A pesar de las esperanzas inicialmente depositadas en la angioplastia renal, esta técnica se asocia a una elevada tasa de reestenosis durante el primer año no completamente resuelta con la utilización de stents.

Por estos motivos, ha sido una tónica constante, tanto entre nefrólogos como cirujanos, la búsqueda de un método diagnóstico que permita el seguimiento periódico, no invasivo, de las técnicas de revascularización renal.

Recientemente, el eco-Doppler ha demostrado su utilidad en la valoración de los resultados de la angioplastia renal⁹⁹ y, aún sin ser la solución ideal, posibilita el seguimiento de la mayor parte de los injertos aorto-renales, así como la valoración de la perfusión renal.

Sistemática de la exploración

La sistemática de la exploración tiene las siguientes particularidades :

1. Iniciamos la exploración desde el parénquima renal mediante un abordaje lateral. La detección de una disminución significativa del tamaño renal o de la señal en el parénquima inducen a pensar en un compromiso de la perfusión haciendo aconsejable el estudio angiográfico.

2. En caso de normalidad se procede al seguimiento desde el hilio renal hacia el ostium en caso de angioplastia o siguiendo el by-pass en caso de revascularización quirúrgica. La detección de puntos focales de aceleración o la detección de una señal de baja amplitud en el injerto hacen aconsejable la práctica de arteriografía.

3. Finalmente se procede al abordaje anterior con la finalidad de realizar mediciones en el ostium o anastomosis proximal del by-pass utilizando criterios de VSM similares a los anteriormente expuestos.

4. La reciente introducción de eco-contrastes ha demostrado su potencial utilidad en el estudio de la patología vásculo-renal^{100,101}, al potenciar la imagen y la señal Doppler. No obstante, es aconsejable disponer de equipos dotados de software para segundo armónico para optimizar sus prestaciones.

Independientemente de los parámetros utilizados, la sistemática de la exploración, en el seguimiento de la revascularización renal, debería incluir: examen hemodinámico de la arteria renal y/o by-pass, tamaño renal y valoración del flujo vascular en el parénquima renal.

Inconvenientes

1. Las mediciones precoces tras angioplastia pueden dar valores de VSM anormalmente elevados como consecuencia de la remodelación de la placa y-o espasmo arterial asociado.

2. El seguimiento de la totalidad del by pass no siempre es posible por su tortuosidad y/o interferencia del gas abdominal

3. La identificación de la anastomosis proximal requiere un conocimiento exacto de la técnica quirúrgica utilizada y puede verse dificultado por la falta de referencias anatómicas.

4. La diferenciación entre la arteria nativa y el injerto puede resultar problemática en revascularizaciones con anastomosis distal término-lateral sin exclusión proximal de la arteria renal.

El eco-Doppler renal proporciona una precisión suficiente para el seguimiento no-invasivo de la revascularización renal sin derivación (angioplastia y endarterectomía).

No existe, por el momento, un método ideal para el seguimiento no invasivo de la revascularización renal mediante by-pass. El eco-Doppler y la angio-RM presentan ventajas e inconvenientes. Las ventajas respectivas de eco-contrastes y contrastes paramagnéticos se encuentran todavía en fase de evaluación.

Seguimiento

Creemos que el seguimiento no-invasivo tras revascularización renal no dispone en la actualidad de una técnica ideal.

En términos generales aconsejamos un seguimiento a los 6 y 12 meses durante el primer año incluyendo una Angio-RM en el primer control para verificar los hallazgos del duplex, tras lo cual se procede a una revisión anual o en caso de sospecha clínica de disfunción renal. Es de destacar aquí que a pesar de las esperanzas inicialmente depositadas en la ARM, esta técnica comparte algunos de los problemas del duplex, especialmente la pérdida de señal por tortuosidad y la necesidad de un conocimiento preciso de la técnica para la situación de las bandas de saturación.

La estrategia diagnóstica del seguimiento de la revascularización renal aparece detallada en el algoritmo de la figura 1.

SEGUIMIENTO DEL TRASPLANTE RENAL CON ECO-DOPPLER

Fundamentos

Uno de los objetivos primordiales en el seguimiento del riñón trasplantado, es la detección precoz de las complicaciones vasculares. Estas incluyen el rechazo agudo y su diagnóstico diferencial con la necrosis tubular aguda (NTA) y toxicidad por ciclosporina, patología oclusiva de la arteria renal, rechazo crónico y fístulas arterio-venosas (FAV) post-biopsia.

Signos de EAR. La incidencia de EAR varía según las series (1,6-16%)¹⁰². Su detección y corrección precoz, puede evitar el fracaso del riñón trasplantado. Taylor y cols¹⁰³ eligieron una frecuencia sistólica máxima >7.5 MHzs como indicativa de estenosis severa. Con este mismo criterio, Snider y cols¹⁰⁴, consiguieron una sensibilidad del 94,1% con una especificidad del 86.7% en 31 trasplantes renales, mientras que Erley y cols¹⁰⁵, refieren una sensibilidad del 100% y especificidad del 75%, en la detección de EAR > 60% utilizando una VSM > 100 cm/s.

De la misma forma que la relación aorto-renal (relación entre v sist. m x en a. renal y aorta), ha demostrado su utilidad en la detección de estenosis de la arteria del riñón ortotópico, es posible utilizar la relación reno-iliaca (RIR = VSM en a. renal / VSM en a. iliaca) para identificar estenosis de la arteria del riñón

trasplantado. Se han citado valores de RIR $>(2-3)$ según las series para detectar EAR $> 60\%$ (8).

Resistencia vascular. Desde el desarrollo inicial del duplex como método de valoración hemodinámica de la patología oclusiva de la arteria renal, ha suscitado especial interés la posibilidad de valorar la resistencia vascular ejercida por el parénquima como signo indirecto de patología intrínseca a dicho nivel. Norris y cols¹⁰⁶, utilizando un modelo experimental canino con embolización secuencial del riñón con microesferas de albúmina, demostraron que se producía una disminución progresiva de la relación entre la velocidad telediastólica y sistólica máxima a nivel de la arteria renal (RDS) como reflejo del aumento en la resistencia periférica. Su utilización clínica ulterior, mostró diferencias significativas entre los individuos sanos, hipertensos y arteriosclerosos.

En ausencia de patología oclusiva de la arteria renal, la disminución en la función del injerto renal requiere el diagnóstico diferencial entre el rechazo agudo, necrosis tubular aguda (NTA) y toxicidad por ciclosporina.

Se ha demostrado el aumento de la resistencia vascular en el riñón trasplantado con NTA o rechazo agudo. El registro de la onda Doppler a nivel de las arterias interlobares y arciformes permite detectar este aumento de la resistencia vascular. Los parámetros más utilizados con este fin, son la RDS (relación entre VD. y VSM), IRP (índice de resistencia periférica de Pourcelot) e IP (índice de pulsatilidad). Valores de RDS < 0.25 , IRP < 0.7 e IP > 1.8 , serían sugestivos de NTA o rechazo agudo¹⁰⁷.

Por el contrario, los pacientes con toxicidad por ciclosporina, no presentan patrón de resistencia vascular elevada, por lo que ante un injerto con disminución de la función renal y baja impedancia en el examen duplex, este es el diagnóstico más probable.

FAV post-biopsia. Estos pacientes presentan un riesgo elevado de desarrollar fístulas arterio-venosas en relación con las biopsias practicadas durante el seguimiento. Su incidencia se estima en un 16% ¹⁰⁸, si bien podría ser mayor dado que, por su pequeño tamaño, suelen presentar una evolución subclínica. Se han referido distintos parámetros hemodinámicos pero su localización resulta más sencilla en modo de color, al detectar imágenes de mosaico en los cortes transversales del parénquima renal¹⁰⁹.

El eco-Doppler renal permite una precisión suficiente en la detección de las complicaciones vasculares durante el seguimiento del riñón trasplantado.

Sistemática de la exploración

La exploración se inicia con el paciente en decúbito supino y ayuno previo de 8h. Se identifica el riñón por palpación, tras lo cual se procede a practicar cortes transversales y longitudinales para cuantificar su tamaño, anotando cualquier patología observada, tales como colecciones peri-renales o hidronefrosis. Se continua la exploración con imagen en modo B, identificando las arterias ilíaca, renal y la anastomosis entre ambas, registrando la señal Doppler en los tres puntos. Finalmente, se hace un "barrido" sistemático del parénquima, a nivel de medular y cortex renal, registrando la señal Doppler correspondiente a las arterias interlobares y arciformes.

Los datos del Doppler se recogen en una hoja de exploración en la que se anota la VSM y VD en cada uno de los puntos explorados, calculando posteriormente la relación entre VSM en arteria renal y eje iliaco o relación ilio-renal (RIR) como medida de estenosis de la arteria renal y el cociente entre VD y VSM correspondiente a los registros del parénquima, como valoración de la resistencia vascular (RV).

En la tabla I, aparecen reflejados los criterios seguidos en nuestro laboratorio, basados en estudios previos de validación ¹¹⁰. De nuevo, deben considerarse orientativos y revalidados en los distintos centros.

Independientemente de los parámetros utilizados, la sistemática de la exploración, en el seguimiento de las complicaciones vasculares del riñón trasplantado, debería incluir: examen hemodinámico de la arteria renal del injerto, arteria ilíaca y valoración hemodinámica del parénquima renal (resistencia vascular y fístulas arteriovenosas post-biopsia).

Inconvenientes

Aunque la exploración del riñón trasplantado mediante eco-Doppler es considerablemente más sencilla, rápida y gratificante que la exploración del riñón ortotópico, dado el escaso número de exploraciones técnicamente inadecuadas, presenta también algunas limitaciones:

1. Dificultad para el seguimiento completo de la arteria renal en trayectos curvilíneos, especialmente en casos de anastomosis término-terminal con la arteria hipogástrica.
2. Amortiguamiento de la onda de pulso por aumento de la resistencia intravascular, en los casos de rechazo, que puede dificultar la aplicación de parámetros hemodinámicos basados en la VSM para identificar EAR.

3. Dificultad para valorar la permeabilidad de la vena renal, en situaciones de bajo flujo, como causa de disfunción del injerto renal.

Seguimiento

Creemos que el duplex constituye el método de seguimiento ideal en este tipo de pacientes (Figura 2). Aconsejamos un control periódico cada 6 meses en caso de resultado normal, procediendo a la práctica de angiografía ante la detección de estenosis para su confirmación y ulterior corrección mediante ATP o cirugía. Las FAV post-biopsia son por lo general de pequeño calibre, aconsejando su control periódico y embolización en caso de repercusión clínica con HTA y/o hematuria. En caso de existir deterioro de la función renal con buena permeabilidad arterial, aconsejamos determinar la concentración plasmática de ciclosporina, ante un patrón de resistencia vascular normal, y recurrir a la biopsia en el supuesto de niveles normales, o bien, directamente en caso de aumento de la impedancia vascular intraparenquimatosa.

SUMARIO

A partir de los datos y experiencia anteriormente expuestos, es posible extraer una serie de principios generales que han sido resaltados a lo largo del texto bajo la forma de consideraciones y recomendaciones para la utilización del eco-Doppler en el screening de la patología vasculo-renal y seguimiento de la revascularización renal. No obstante, es necesario recordar que los protocolos y criterios diagnósticos deben ser adaptados y reevaluados por cada Laborotario. Solo de esta forma es posible obtener resultados óptimos en su aplicación clínica.

TABLA I. Criterios diagnósticos para la detección de complicaciones vasculares del riñón trasplantado.

Estenosis arteria renal > 60%

VSM > 220 cm/s

RIR > 2

Rechazo / NTA

RDS parénquima < 0.3

FAV post-biopsia

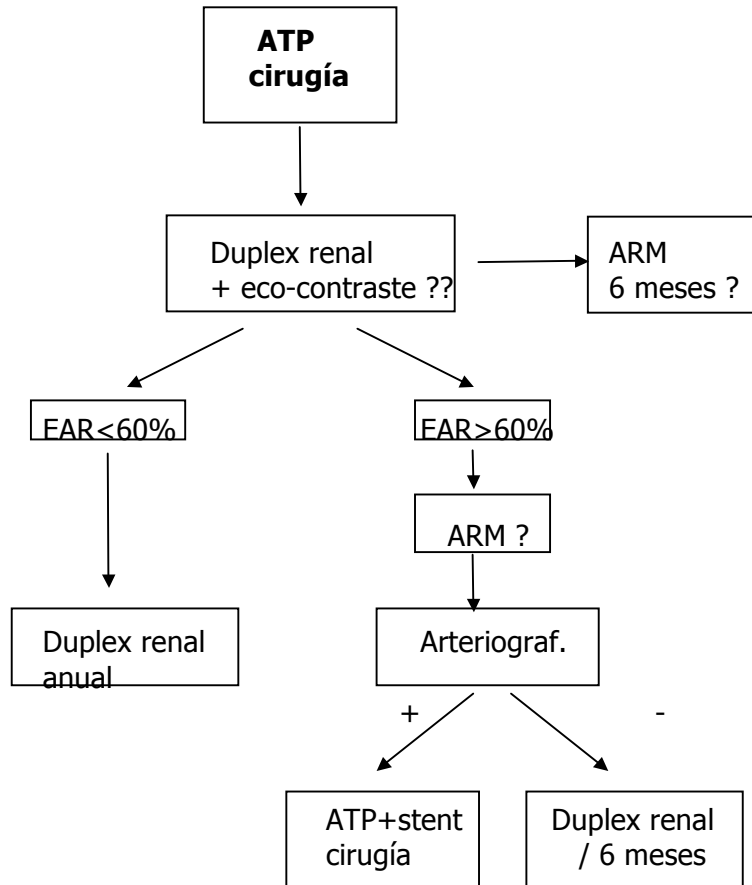
Aceleración focal en parénquima

VSM= velocidad sistólica máxima

RIR= relación ilio-renal

RDS= relación V diast/ VSM

Fig. 1. Algoritmo diagnóstico del seguimiento de la revascularización renal

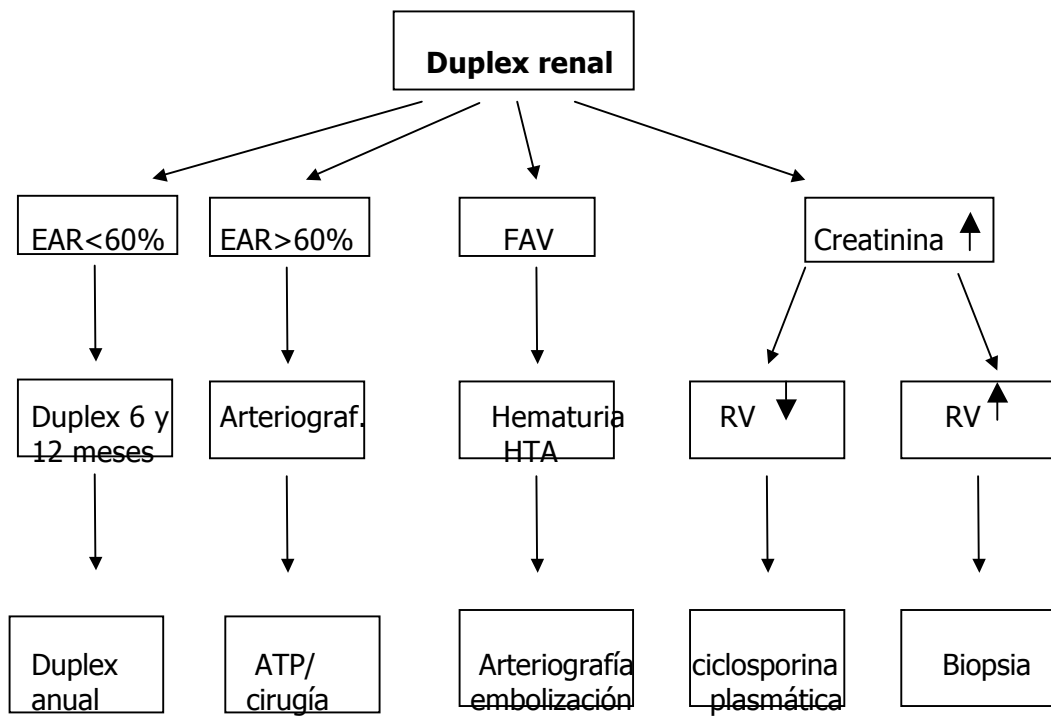


ARM= Angioresonancia magnética

EAR= estenosis arteria renal

ATP= angioplastia transluminal percutánea

Fig. 2. Algoritmo diagnóstico-terapéutico del seguimiento del riñón trasplantado con eco-Doppler



HTA= Hipertensión arterial
EAR= estenosis arteria renal
ATP= angioplastia transluminal percutánea

Bibliografía

1. North American Symptomatic Carotid Endarterectomy Trial Collaborators. Beneficial effect of carotid endarterectomy in symptomatic patients with high grade carotid stenosis. *N Engl J Med* 1991;325:445-53.
2. Executive Committee for Asymptomatic Carotid Atherosclerosis Study. Endarterectomy for asymptomatic carotid artery stenosis. *JAMA* 1995;273:1421-8
3. Roth SM, Back MR, Bandyck DF, Avino AJ, Riley V, Johnson BL. A rational algorithm for duplex scan surveillance after carotid endarterectomy. *J Vasc Surg* 1999;30:453-60.
4. Bernstein EF, Torem S, Dillely RB. Does carotid reestenosis predict an increased risk of late symptoms, stroke or death?. *Ann Surg* 1990; 212:629-36.
5. Nichols SC, Phillips DJ, Bergelin RO, Beach KW, Primozich JF, Strandness DE Jr. Carotid endarterectomy: relationship of outcome to early restenosis. *J Vasc Surg* 1985;2:375-81.
6. Cook JM, Thompson BW, Barnes RW. Is routine duplex examination after carotid endarterectomy justified?. *J Vasc Surg* 1990;12:334-40.
7. Mattos MA, van Bemmelen PS, Barkmeier LD, Hodgson KJ, Ramsey DE, Summer DS. Routine surveillance after carotid endarterectomy: does it affect clinical management?. *J Vasc Surg* 1993;17:819-31.
8. Lattimer CR, BurnanKG. Recurrent carotid stenosis after endarterectomy. *Br J Surg* 1997;84:1206-19.
9. Frericks H, Kievit J, van Baalen JM, van Bockel JH. Carotid recurrent stenosis and risk of ipsilateral stroke. A systematic review of the literature. *Stroke* 1998;29:244-50.
10. Golledge J, Cumung R, Ellis M, Beatie DK, Davies AH, Greenhalgh RM. Clinical follow-up rather than duplex surveillance after carotid endarterectomy. *J Vasc Surg* 1997; 25:55-63.
11. Samson RH, Shoalter DP, Yunis JP, Dorsay DA, Kulman HI, Silverman SR. Hemodynamically significant early recurrent carotid stenosis: An often self-limiting and self-reversing condition. *J. Vasc Surg* 1999;30:446-52.
12. Satani B, Chen TY, Shook L, Finnie K. Contralateral disease progression after carotid endarterectomy. *Surgery* 1993;114:46-51.
13. Ricotta JJ, O'Brien-Irr MS. Conservative management of residual and recurrent lesions after carotid endarterectomy: Long term results. *J Vasc Surg* 1997; 26:963-72.
14. Carballo RE, Towne JB, Seabrook GR, Freischlag Ja, Cambria RA. An outcome analysis of carotid endarterectomy: the incidence and natural history of recurrent stenosis. *J Vasc Surg* 1996;23:749-54.
15. O'Donnell TF, Rodriguez AA, Fortunato JE, Welch HJ, Mackey WC. Management of recurrent carotid stenosis: should asymptomatic lesions be treated surgically?. *J Vasc Surg* 1996;24:207-12.
16. Stoney RJ, String ST. Recurrent carotid stenosis. *Surgery* 1976;80:705-10.
17. Schwarcz TH, Yates GN, Ghobrial M, Baker WH. Pathologic characteristics of recurrent carotid artery stenosis. *J Vasc Surg* 1987;5:280-8.

18. Treiman GS, Jenkins JM, Edwards WH, Barlow W, Edwards WH Jr, Martin RS III, Mulherin JL Jr. The evolving surgical management of recurrent carotid stenosis. *J Vasc Surg* 1992; 16: 354-63.
19. Ricotta JJ. Is routine ultrasound surveillance after carotid endarterectomy worthwhile?. *Am J Surg* 1996;172:140-3.
20. Patel ST, Kuntz KM, Kent KC. Is routine duplex ultrasound surveillance after carotid endarterectomy cost-effective?. *Surgery* 1998;124:343-52
21. Hallet JW Jr; Marshall DM; Petterson TM; Gray DT; Bower TC; et al. Graft-related complications after abdominal aneurysm repair: reassurance from a 36-year population-based experience. *J Vasc Surg* 1997; 25 (2) : 277-284
22. Demarche M; Waltregny D; van Damme H; Limet R. Femoral anastomotic aneurysms: pathogenic factors, clinical presentations and treatment. A study of 142 cases. *Cardiovasc Surg* 1999; 7(3): 315-322
23. Kalman PG; Rappaport DC; Merchant N; Clarke K; Johnston KW. The value of late computed tomographic scanning in identification of vascular abnormalities after abdominal aortic aneurysm repair. *J Vasc Surg* 1999; 29(3): 442-450
24. Swartbol P;Alberchtsson U; Parsson H; Norgren L. Dilatation of aorto-bifemoral knitted Dacron grafts after a mean implantation of 5 years. *Int Angiol* 1996; 15 (3): 236-239
25. Lingush J.Jr. Criado E., Burnham S.J., Johnson G, Keagy B.A. Management and outcome of chronic atherosclerotic infrarenal aortic occlusion. *J Vasc Surg* 1996; 24 (3):394- 404
26. Harris RA; Hardman DT; Fisher C; Lane R; Appleberg M. Aortic reconstructive surgery for limb ischaemia: immediate and long term follow-up to provide a standard for endovascular procedures. *Cardiovasc Surg* 1998; 6 (3): 256-261
27. Bastounis E; Felekouras E; Pikoulis E; Hanjinikolaou L; Georgopoulos S. The role of profunda femoris revascularization in aortofemoral surgery. An analysis of factors affecting graft patency. *Int Angiol* 1997; 16(2): 107-113
28. UK Small Trial Participants. Mortality results for randomised controlled trial of early elective surgery or ultrasonographic surveillance for small abdominal aortic aneurysms. *Lancet* 1998; 352 (9141): 1649-1655
29. Lipski DA; Ernst CB. Natural history of the residual infrarenal aorta after infrarenal abdominal aortic aneurysm repair. *J Vasc Surg* 1998; 27(5): 805-811
30. De Gier P. Sommeling C., van Dulken E., Truyen E., Burh J. Stenosis development at the distal anastomosis of prosthetic bypasses for aortoiliac occlusive disease. Incidence and accuracy of colour duplex in the diagnosis. *Eur J Vasc Surg* 1993; 7:237-244
31. Ramaswami G, Dhanjil S, Nicolaidis AN, Griffin M, Al-Kutoubi A et al. Restenosis after percutaneous transluminal angioplasty *Am J Surg* 1998; 176 (2):102-108
32. Spijkerboer AM. Nass PC de Valois JC. Eikelboom BC, Overtoom TT, et al. Iliac artery stenosis after percutaneous transluminal angioplasty: follow-up with duplex ultrasonography. *J Vasc Surg* 1996; 23 (4): 691-697

33. Tielbeek AV, Rietjens E, Buth J, Vroegindeweij D, Schol FP. The value of duplex surveillance after endovascular intervention for femoropopliteal obstructive disease. *E J Vasc Endovasc Surg* 1996; 12 (2): 145-150
34. Spijerboer AM; Nass PC; de Valois JC; van der Graaf Y; Eikelboom BC. Evaluation of femoropopliteal arteries with duplex ultrasound after angioplasty. Can we predict results at one year?. *Eur J Vasc Endovasc Surg* 1996; 12 (4): 418-23
35. Winter-Warnars HAO; van der Graaf Y; Mali WP. Ankle-arm index, angiography and duplex ultrasonography after recanalization of occlusions in femoropopliteal arteries: comparison of long-term results. *Cardiovasc & Interv Radiol* 1996; 19 (4): 234-238
36. Lie T; Lundbom J; Hatlinghus S; Gronningsaeter A; Ommendal S, et al. Ultrasound imaging during endovascular abdominal aortic aneurysm repair using the Stentor bifurcated endograft. *J Endovasc Surg* 1997; 4(3): 272-278
37. Zanetti P; Cao PG; Duplex follow-up of aortic endograft. (serie no publicada)
38. Heilberger P; Schunn C; Ritter W; Weber S; Raithel D. Postoperative colour flow duplex scanning in aortic endografting. *J Endovasc Surg* 1997; 4(3): 263-271
39. McWilliams RG; Martin J; White D; Gould DA; Harris PL; et al. Use of contrast-enhanced ultrasound in follow-up after endovascular aortic aneurysm repair. *J Vasc Interv Radiol* 1999; 10(8): 1107-1114
40. Breslau RC, DeWeese JA. Successful endophlebectomy of autogenous venous bypass grafts. *Ann Surg* 1965;162:251-254.
41. McNamara JJ, Darling RC, Linton RR. Segmental stenosis of saphenous vein autograft. *N Engl J Med* 1967;277:290-292.
42. Szilagyi DE, Elliot JP, Hageman JH, Smith RF, Dall'Olmo CA. Biological fate of autologous vein implants as arterial substitutes. *Ann Surg* 1973;178:232-246.
43. Veith FJ, Weiser RK, Gupta SK, et al. Diagnosis and management of failing lower extremity arterial reconstruction prior to graft occlusion. *J Cardiovasc Surg* 1984;25:381-384.
44. Acín F, Guilleuma J, De Benito L, March JR. Injertos en riesgo. En: *Reintervenciones en Cirugía Arterial*. Vidal-Barraquer F (Ed.). Uriach, Barcelona, 1996, pp 83-90.
45. Dunlop P, Sayers RD, Naylor AR, Bell PRF, London NJM. The effect of a surveillance programme on the patency of synthetic infrainguinal bypass grafts. *Eur J Vasc Endovasc Surg* 1996;11:441-445.
46. Lalak NJ, Hanel KC, Hunt J, Morgan A. Duplex scan surveillance of infrainguinal prosthetic bypass grafts. *J Vasc Surg* 1994;20:637-641.
47. Sanchez LA, Gupta SK, Veith FJ, Goldsmith J, Lyon RT, Wengerter KR, et al. A ten-year experience with one hundred fifty failing or threatened vein and polytetra fluoethylene arterial bypass grafts. *J Vasc Surg* 1991;14:729-738
48. Moody P, De Cossart LM, Douglas HM, Harris PL. Asymptomatic strictures in femoropopliteal vein grafts. *Eur J Vasc Surg* 1989;3:389-392.

49. Taylor PR, Wolfe JHN, Tyrrell MR, Mansfield AO, Nicolaides AN, Houston RE. Graft stenosis: justification for 1-year surveillance. *Br J Surg* 1990;77:1125-1128.
50. Varty K, Allen KE, Bell PRF, London NJM. Infrainguinal vein graft stenosis. *Br J Surg* 1993;80:825-833.
51. Wilson YG, Davies AH, Currie IC, Morgan M, McGrath C, Baird RN, Lamont PM. Vein graft stenosis: incidence and intervention. *Eur J Vasc Endovasc Surg* 1996;11:164-169
52. Buth J, Diesselhoff B, Sommeling C, Stam L. Color-flow duplex criteria for grading stenosis in infrainguinal vein grafts. *J Vasc Surg* 1991;14:716-728
53. Grigg MJ, Nicolaides AN, Wolfe JHN. Detection and grading of femorodistal vein graft stenosis: duplex velocity measurements compared with angiography. *J Vasc Surg* 1998;8:661-666
54. Bergamini TM, George SM, Massey HT, Henke PK, Klamer TW, Lambert GE, et al. Intensive surveillance of femoropopliteal-tibial autogenous vein bypasses improves long-term graft patency and limb salvage. *Ann Surg* 1995;221:507-516.
55. Belkin M, Donaldson MC, Whittemore AD, et al. Observations on the use of thrombolytic agents for thrombotic occlusions of infrainguinal vein grafts. *J Vasc Surg* 1990;11:289-294.
56. Idu MM, Buth J. Postoperative infrainguinal bypass graft surveillance: State of the Art. *Vasc Surg* 1997;31:115-121
57. Nielsen TG, Vogt KC, Rasmussen JG, Schroeder TV. Five-years experience with revision of failing peripheral vein bypasses. *Vasc Surg* 1999;73-80.
58. Bandyk DF, Bergamini TM, Towne JB, Schmitt DD, Seabrook GR. Durability of vein graft revision: the outcome of secondary procedures. *J Vasc Surg* 1991;13:200-210
59. Bandyk DF, Schmitt DD, Seabrook GR, Adams MB, Towne JB. Monitoring functional patency of in situ saphenous vein bypass: the impact of a surveillance protocol and elective revision. *J Vasc Surg* 1989;9:286-296.
60. Laborde AL, Synn AY, Worsey MJ, et al. A prospective comparison of ankle/brachial indices and color duplex imaging in surveillance of in situ saphenous vein bypass. *J Cardiovasc Surg* 1992;33:420-425.
61. Westerband A, Mills JL, Kistler S, Berman SS, Hunter GC, Marek JM. Prospective validation of threshold criteria for intervention in infrainguinal vein grafts undergoing duplex surveillance. *Ann Vasc Surg* 1997;11:44-48
62. Idu MM, Buth J, Hop WCJ, Cuypers P, van der Pavoordt EDWM, Tordoir JMH. Vein graft surveillance: Is graft revision without angiography justified and what criteria should be used?. *J Vasc Surg* 1998;27:399-413
63. Moody P, Gould DA, Harris PL. Vein graft surveillance improves patency in femoropopliteal bypass. *Eur J Vasc Surg* 1990;4:117-121.
64. Diesselhoff B, Buth J, Jakimowicz J. Early detection of stenosis in femorodistal grafts. A Surveillance study using color-duplex scanning. *Eur J Vasc Surg* 1989;3:43-48.
65. Bandyk DF, Seabrook GR, Moldenhauer P, Lavin J, Edwards J, Cato R, Towne JB. Hemodynamics of vein graft stenosis. *J Vasc Surg* 1988;8:688-695

66. Wolfe JHN, Thomas ML, Jamieson CW, et al. Early diagnosis of femorodistal graft stenosis. *Br J Surg* 1987;74:268-270.
67. Mills JL, Harris TE, Taylor LM, et al. The importance of routine surveillance of distal bypass grafts with duplex scanning. *J Vasc Surg* 1990;12:379-389.
68. Sladen JG, Gilmour JL. Vein graft stenosis: characteristics and effects of treatment. *Am J Surg* 1981;141:549-553.
69. Barnes RW, Thompson BW, McDonald CM, et al. Serial noninvasive studies do not herald postoperative failure of femorotibial bypass grafts. *Ann Surg* 1989;210:486-494.
70. Lewis DR, McGrath C, Irvine CD, Jones A, Murphy P, Smith FCT, et al. The progression and correction of duplex detected velocity shifts in angiographically normal vein grafts. *Eur J Vasc Endovasc Surg* 1998;15:394-397.
71. Caps MT, Cantwell-Gab K, Bergelin RO, Strandness DE Jr. Vein graft lesions: time of onset and rate of progression. *J Vasc Surg* 1995;22:466-475.
72. Omaraa CS, Flinn WR, Johnson ND, Bergan JJ, Yao JST. Recognition and surgical management of patent but hemodynamically failed arterial grafts. *Ann Surg* 1981; :467-476.
73. Hoch JR, Tullis MJ, Kennell TW, McDermott J, Acher CW, Turnipseed WD. Use of magnetic resonance angiography for the preoperative evaluation of patients with infrainguinal arterial occlusive disease. *J Vasc Surg* 1996;23:792-801.
74. Bebdib K, Berthezène Y, Croisille P, Villard J, Douek PC. Assessment of complicated arterial bypass grafts: value of contrast-enhanced subtraction magnetic resonance angiography. *J Vasc Surg* 1997;26:1036-1042.
75. Bandyk DF, Kaebnik HW, Bergamini TH, et al. Hemodynamics of in situ vein arterial bypass. *Arch Surg* 1988;123:477
76. Lundell A, Lindblad B, Bergqvist D, Hansen F. Femoropopliteal-cruial graft patency is improve by an intensive surveillance programme. *J Vasc Surg* 1995; 21:26-34.
77. Mattos MA, van Bemmelen PS, Hodgson KJ, et al. Does correction of stenosis identified by color duplex scanning improve infrainguinal graft patency? *J Vasc Surg* 1993;17:54-66.
78. Davies AH, Magee TR, Tennant SGW, Lamont PM, Baird RN, Horrocks M. Criteria for identification of the "at-risk" infrainguinal bypass graft. *Eur J Vasc Endovasc Surg* 1994;8:315-319
79. Passman MA, Moneta GL, NehlerMR, Taylor LM, Edwards JM, Yeager RA, et al. Do normal early color-flow duplex surveillance examination resulta of infrainguinal vein grafts preclude the need for late graft revision? *J Vasc Surg* 1995;22:476-484.
80. Idu MM, Blankensteyn JD, de Gier P, Truyen E, Buth J. Impact of a color-flow duplex surveillance programme on infrainguinal vein graft patency. *J Vasc Surg* 1993;17:42-53.
81. Sladen JG, Reid JDS, Cooperberg PL, Harrison PB, Maxwell TM, Riggs MO, et al. Color flow duplex screening of infrainginal grafts combining low- and high-velocity criteria. *Am J Surg* 1989;158:107-112.
82. Bandik DF. Essentials of graft surveillance. *Semin Vasc Surg* 1993;6:92-102.

83. Olojugba DH, McCarthy MJ, Naylor AR, Bell PRF, London NJM. At what peak velocity ratio should duplex-detected infrainguinal vein graft stenosis be revised?. *Eur J Vasc Endovasc Surg* 1998;15:258-260
84. Ihlberg L, Luther M, tierala E, Lepäntalo M. The utility of duplex scanning in infrainguinal vein graft surveillance: results from a randomised controlled study. *Eur J Vasc Endovasc Surg* 1998;16:19-27.
85. Papanicolau G, Aziz I, Yellin AE, Weaver FA. Intraoperative color Duplex scanning for infrainguinal vein grafts. *Ann Vasc Surg* 1996;10:347-355
86. Wilson YG, Davies AH, Morgan M, Currie IC, McGrath C, Baird RN, Lamont PM. The value of pre-discharge duplex scanning in infrainguinal graft surveillance. *Eur J Vasc Endovasc Surg* 1995;10:237-242
87. Nielsen TG, Jensen LP, Schroeder TV. Early vein bypass thrombectomy is associated with an increased risk of graft related stenoses. *Eur J Vasc Endovasc Surg* 1997;13:134-138
88. Treiman GS, Lawrence PF, Galt SW, Kraiss LW. Revision of reversed infrainguinal bypass grafts without preoperative angiography. *J Vasc Surg* 1997;26:1020-1028
89. Dunlop P, Hartshorne T, Bolia A, Bell PRF, London NJM. The long-term outcome of infrainguinal vein graft surveillance. *Eur J Vasc Endovasc Surg* 1995;10:352-355
90. Gahtan V, Payne LP, Roper LD, Mills JL, Jackson MM, Bandyk DF. Duplex criteria for predicting progression of vein graft lesions: Which stenosis can be followed? *J Vasc Tech* 1995;19(4):211-215
91. Idu MM, Buth J, Cuypers P, Hop WCJ, van der Pavoordt EDWM, Tordoir JMH. Economizing vein-surveillance programs. *Eur J Vasc Endovasc Surg* 1998;15:432-438
92. Mills JL, Gahtan V, Bandyk DF, Esses GE. The origin of infrainguinal vein graft stenosis: a prospective study based on duplex surveillance. *J Vasc Surg* 1995;21:16-25.
93. Calligaro KD, Syrek JR, Dougherty MJ, Rua I, McAfee-Bennett S, Doerr KJ, et al. Selective use of duplex ultrasound to replace preoperative angiography for failing arterial vein grafts. *J Vasc Surg* 1998;27:89-95
94. Landry GJ, Moneta GL, Taylor LM, McLafferty RB, Edwards JM, Yeager RA, Porter JM. Duplex scanning alone is not sufficient imaging before secondary procedures after lower extremity reversed vein bypass graft. *J Vasc Surg* 1999;29:270-281.
95. Mills JL. The impact of duplex surveillance of infrainguinal vein bypass surgery. In: Whittemore AD (ed.): *Advances in Vascular Surgery*, Vol, 4. Mosby, St Louis, Mo, pp201-210, 1996.
96. Loftus IM, Reid A, Thompson MM, London NJM, Bell PRF, Naylor AR. The increasing workload required to maintain infrainguinal bypass graft patency. *Eur J Vasc Endovasc Surg* 1998;15:337-341.
97. Calligaro KD, Musser DJ, Chen AY, et al. Duplex ultrasonography to diagnose failing arterial prosthetic grafts. *Surgery* 1996;120:455-459.
98. Xue F, Bettmann MA, Langdon DR, Wivell WA. Outcome and cost comparison of percutaneous transluminal renal angioplasty, renal arterial

- stent placement, and renal arterial bypass grafting. *Radiology* 1999; 212:378-84.
99. Taylor DC, Houston TM, Anderson C, Jameson M, Popatia S. Follow-up of renal and mesenteric artery revascularization with duplex ultrasonography. *Can J Surg* 1996; 39:5-6.
 100. Melany ML; Grant EG; Duerinckx AJ; Watts TM; Levine . Ability of a phase shift US contrast agent to improve imaging of the main renal arteries. *Radiology* 1997;205:147-52
 101. Missouriis CG; Allen CM; Balen FG; Buckenham T; Lees WR; MacGregor GA. Non-invasive screening for renal artery stenosis with ultrasound contrast enhancement.. *J Hypertens* 1996;14:519-24
 102. Faenza B, Spolaore R, Poggioli G, et al. Renal artery stenosis after renal transplantation. *Kidney Int* 1983; 14: 54S.
 103. Taylor KJW, Kettler MD, Moneta GL, et al. Duplex ultrasound scanning in the diagnosis of renal artery stenosis: a prospective evaluation. *J Vasc Surg* 1988; 7: 363.
 104. Snider JF, Hunter DW, Moradian GP, et al. Transplant renal artery stenosis: evaluation with duplex ultrasonography. *Radiology* 1989; 17: 1027.
 105. Erley CM, Duda SH, Wakat JP, et al. Noninvasive procedures for diagnosis of renovascular hypertension in renal transplant recipients- a prospective analysis. *Transplantation* 1992; 54: 863.
 106. Peterson L, Blackburn D, Astleford P, et al: Duplex evaluation of renal transplant perfusion. *J Vasc Techn* 1989; 13:79.
 107. Norris CS, Pfeiffer JS, Rittgers SE, Barnes RW. Noninvasive evaluation of renal artery stenosis and renovascular resistance. *J Vasc Surg* 1984; 1: 192-201.
 108. Messing E, Kessler R, Kavaney PB. Renal arteriovenous fistulas. *Urology* 1976; 8:101.
 109. Hubsch PJS, Mostbeck G, Barton P, et al. Evaluation of arteriovenous fistulas and pseudoaneurysms in renal allografts following percutaneous needle biopsy. Color-coded Doppler sonography versus duplex Doppler sonography. *J Ultrasound Med* 1990; 9:95.
 110. Miralles M, Santiso MA, Gascó JM, Lozano P, Corominas C, Cairols MA. Complicaciones vasculares en el riñón trasplantado: Detección mediante Eco-Doppler. *Archivos Españoles de Urología* 1995; 48 1001-8.